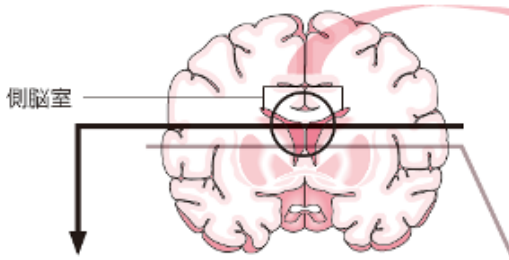
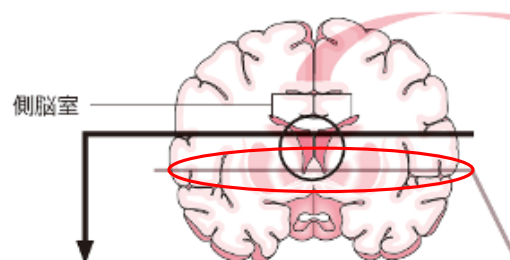
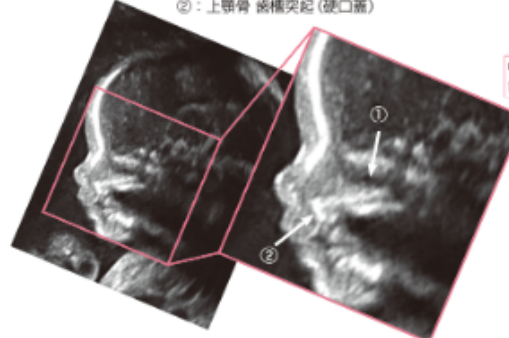
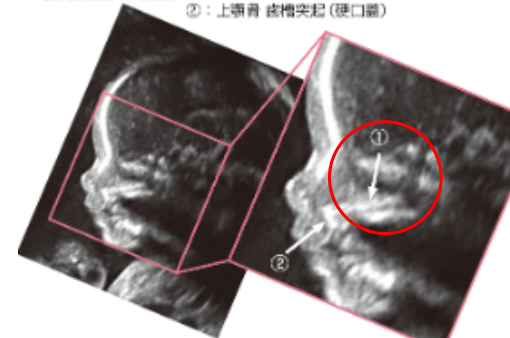
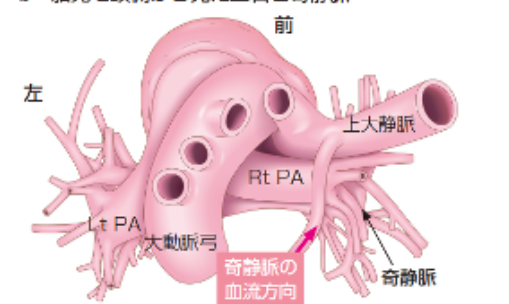
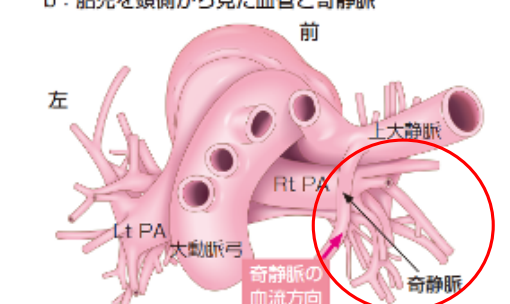


『基礎から“その先”まで 実践！ 胎児超音波検査—どこを見て、なにを診るのか—』（2022年3月1日 第1版第1刷～2022年7月1日 第1版第2刷）に誤りがありました。深くお詫びいたし、ここに訂正申し上げます。

2022年9月16日
(メジカルビュー社編集部)

頁, 章	誤	正
p.111, VI章	<p>×</p> <ul style="list-style-type: none"> ・本文2行目, 「●閉鎖型」 ・メモ囲み内1行目, 「閉鎖型SUAでは」 「～閉鎖していく」 ・図9図説1行目, 「臍帯動脈の閉鎖」 	<p>○</p> <ul style="list-style-type: none"> ・本文2行目, 「●閉塞型」 ・メモ囲み内1行目, 「閉塞型SUAでは」 「～閉塞していく」 ・図9図説1行目, 「臍帯動脈の閉塞」
p.128, VII章	<p>×</p> <p>脳弓描出のライン (薄灰色のライン) の位置</p> <p>図16 透明中隔腔と脳弓の見分け方</p> 	<p>○</p> <p>脳弓描出のライン (薄灰色のライン) の位置 修正</p> <p>図16 透明中隔腔と脳弓の見分け方</p> 
p.152, VIII章	<p>×</p> <p>図3-a, 図中①の矢印の指し先</p> <p>a: 胎児顔面矢状断面 ①: 上顎骨 口蓋突起 (硬口蓋) ②: 上顎骨 齒槽突起 (硬口蓋)</p> 	<p>○</p> <p>図3-a, 図中①の矢印の指し先 修正</p> <p>a: 胎児顔面矢状断面 ①: 上顎骨 口蓋突起 (硬口蓋) ②: 上顎骨 齒槽突起 (硬口蓋)</p> 
p.170, VIII章	<p>×</p> <p>本文, 3行目, 「明らかな唇裂所見を認め (図23), 上顎骨横断面を検索したところ (図24), 」</p>	<p>○</p> <p>本文, 3行目, 「明らかな唇裂所見を認め (図23a), 上顎骨横断面を検索したところ (図23b), 」</p>
p.259, X章	<p>×</p> <p>図69-b, 図中の奇静脈を示す矢印の指し先</p> <p>b: 胎児を頭側から見た血管と奇静脈 前</p> 	<p>○</p> <p>図69-b, 図中の奇静脈を示す矢印の指し先 修正</p> <p>b: 胎児を頭側から見た血管と奇静脈 前</p> 
p.292, XI章	<p>×</p> <p>本文, 上から16行目, ※臍帯潰瘍 (→p.286, column)</p>	<p>○</p> <p>本文, 上から16行目, ※臍帯潰瘍 (→p.294, column)</p>
p.300, XI章	<p>×</p> <p>表3中, 「臍帯ヘルニア」項目の「染色体異常」の文中文献番号, 「多い (30~40%)⁵⁵⁾」</p>	<p>○</p> <p>表3中, 「臍帯ヘルニア」項目の「染色体異常」の文中文献番号, 「多い (30~40%)⁵⁷⁾」</p>

『基礎から“その先”まで 実践！ 胎児超音波検査 —どこを見て、なにを診るのか—』正誤表

『基礎から“その先”まで 実践！ 胎児超音波検査—どこを見て、なにを診るのか—』(2022年3月1日第1版第1刷)に誤りがありました。ここに深くお詫びいたし、訂正申し上げます。

2022年4月25日
(メジカルビュー社編集部)

該当箇所

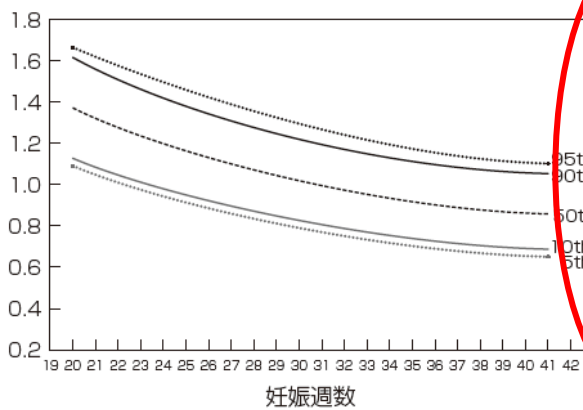
p398, XIV章 図22, 「b: RI 基準値」のY軸の数値

<誤>

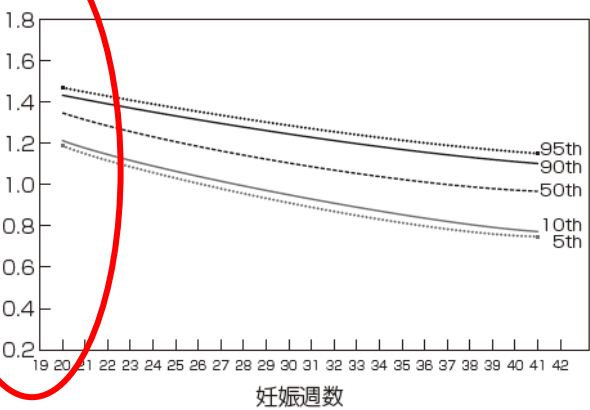
図22 臍帯動脈PI, RIの妊娠週数ごとの基準値

※5th, 10th, 50th, 90th, 95thは、それぞれパーセンタイルを示す。

a: PI 基準値



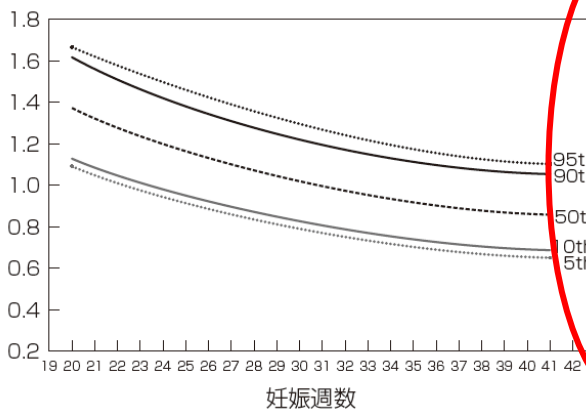
b: RI 基準値



(文献8より一部改変して転載)

<正>

a: PI 基準値



b: RI 基準値

